THESIS

MUNICH

1967

ZUR PATHOPHYSIOLOGISCHEN BEDEUTUNG DER POSTOPERATIVEN JEJÚNITIS NACH MAGENRESEKTIONEN VOM TYP BILLROTH II

Klaus Bennewitz

LANE MEDICAL LIBRARY O
STANFORD UNIVERSITY
300 PASTEUR
PALO ALTO, CALIFORNIA

AUS DER CHIRURGISCHEN POLIKLINIK DER UNIVERSITÄT MÜNCHEN

Direktor: Prof. Dr. F. Holle

ZUR PATHOPHYSIOLOGISCHEN BEDEUTUNG DER POSTOPERATIVEN JEJUNITIS NACH MAGENRESEKTIONEN VOM TYP BILLROTH II

Inaugural-Dissertation
zur Erlangung der Doktorwürde in der gesamten Medizin
verfaßt und
einer Hohen Medizinischen Fakultät
der Ludwig-Maximilians-Universität zu München

vorgelegt von

Klaus Bennewitz

aus Wuppertal

München 1967

A. Schubert, München 5, Corneliusstr. 21 . Telefon 22 17 77

Berichterstatter: Priv.Doz. Dr. R.F. Lick
Mitberichterstatter: Prof. Dr. F. Holle
Dekan: Prof. Dr. M. Kiese
Tag der mündlichen Prüfung: 14.2.67

Inhaltsübersicht.

Einleitung	Seite 1
Krankengut	3
Technik der Saugbiopsie	4
Klassifizierung der histologischen Befunde	5
Abbildungen	6-9
Einteilung der klinischen Befunde	10
Ergebnisse	11
Diskussion	18
Literatur	23

Digitized by the Internet Archive
in 2026

https://archive.org/details/IA40153723_0128

E i n l e i t u n g .

Seit den grundlegenden Arbeiten von DRAGSTEDT vor rund zwei Jahrzehnten haben sich zahlreiche Autoren verstärkt mit Problemen der Physiologie und Pathophysiologie des Magens beschäftigt, insbesondere mit den anatomischen und funktionellen Veränderungen nach den verschiedenen Methoden der partiellen und totalen Magenresektion.
So konnte es nicht ausbleiben, daß die bisherbekannten routinemäßigen Operationsmethoden unter diesen Gesichtspunkten eine gegenseitige Verschiebung in der Rangordnung der Wertigkeit ihrer Eignung zur Behandlung des Gastro-Duodenalulkus erfuhren. Dies gilt auch für die Zweidrittelresektion "Billroth-II", die in Deutschland im Gegensatz zu anderen Ländern (Skandinavien, USA) unter dem Gesichtspunkt der relativ einfachen Technik, des kleinen Mortalitätsrisikos und der geringen Ulkusrezidivquote noch großes Ansehen genießt.
In dem Maße, wie physiologische Funktionen im Bereich des oberen Gastrointestinaltrakts beim Gesunden und deren Veränderungen durch die Operation bekannt wurden, mehrten sich Veröffentlichungen, die belegen, daß nach Resektion mit Ausschaltung der Duodenalpassage bei einer Reihe von Patienten erhebliche Störungen der Nahrungsverwertung und subjektive Beschwerden nachweisbar sind (WARTER und Mitarb. 1951, EVERSON 1954, ELLISON 1955, HOLLE 1956, HOLLE und PIEKARSKI 1957, HART und LICK 1962 u. 65, HART 1963 u. 64, KIEKENS 1963, LAWRENCE u. Mitarb., und andere).
Außer der Umgehung der Duodenalpassage mit Asynchronie zwischen Nahrungsaufnahme und Galle- bzw. Pankreassekretion kommen für solche Fälle von unbefriedigenden Operationsergebnissen als Ursachen die Verkleinerung des Magenreservoirs, der Verlust der Pylorusfunktion und eine beschleunigte Dünndarmpassage in Frage (HART 1963). Erschwerend auf das Erkennen weiterer Ursachen wirkt die biologische Variationsbreite, die

Seltenheit großer einheitlicher Kollektive und das Verbot gezielter Experimente am Menschen, wenn sie mit einer Schädigung des Organismus einhergehen.
Während die Untersuchung funktioneller postoperativer Veränderungen durch klinische und labortechnische Methoden brauchbare Ergebnisse zeitigte, war die Suche nach anatomischen Veränderungen, insbesondere im feingeweblichen Bereich, durch die beschränkte Möglichkeit, geeignete Präparate zu gewinnen, entscheidend gehemmt und war praktisch nur auf Laparotomien angewiesen.
Es bedeutete daher einen großen Fortschritt für die gesamte gastroenterologische Diagnostik, als 1948 von TOMENIUS in Schweden und WOOD in Australien eine dünne Biopsiesonde entwickelt wurde, welche die intravitale Gewebsentnahme unter gezielten Bedingungen aus Magen und oberem Dünndarm gestattet. Heute stehen für die klinische Routine eine Reihe von Sonden, welche zum Teil mit einem Gastroskop kombiniert sind, zur Verfügung. Die Anwendung von Biopsiesonden brachte neue Gesichtspunkte bezüglich Einteilung und Verlauf von Schleimhautentzündungen.
Insbesondere bei den postoperativen Nachuntersuchungen magenresezierter Patienten fand sich bioptisch wie auch röntgenologisch im Magenstumpf und in den anastomosierenden Dünndarmabschnitten fast regelmäßig eine chronische Schleimhautentzündung (BOLLER 1947, PALMER 1953, LEES u. GRANDJEAN 1958, JOSKE u. BLACKWELL 1959, PREVOT u. LASSRICH 1959, HEINKEL 1961, KOELSCH 1962, HEINKEL u. Mitarb. 1964).
Dagegen werden Häufigkeit und Schweregrad der postoperativen Jejunitis im oberen Dünndarm uneinheitlich beurteilt. Eine Reihe von Autoren fand vorwiegend normale oder nur leicht veränderte Schleimhautverhältnisse (PALMER 1953, LEES u. GRANDJEAN 1958, Rubin u. Mitarb. 1960, SHINER u. DONIACH 1960, JESSNER u. Mitarb. 1960, GIRDWOOD u. Mitarb. 1961, DELLER u.Mitarb. 1962, HAMBURGER u. Mitarb. 1963, BANK u.

Mitarb. 1964, PIMPARKER 1964).
Diesen Beobachtungen stehen die Ergebnisse anderer Autoren gegenüber, deren Kollektive bis zu 85% pathologische Schleimhautbefunde aufwiesen (MUNKATA 1939, KONJETZNY 1947, BADENOCH 1955, BAIRD u. DODGE 1957, JOSKE u. BLACKWELL 1959, JONES u. Mitarb. 1962, KOELSCH 1962, AMMAN u. PFENNIGER 1963, HEINKEL u. Mitarb. 1964, LEUTHOLD u. Mitarb. 1964, SCOTT u. Mitarb. 1964).
Wegen der Uneinheitlichkeit der in der Literatur mitgeteilten Ergebnisse schien es von Interesse, durch Untersuchungen an einem eigenen Kollektiv magenresezierter Patienten zur Frage der Häufigkeit und Art der postoperativen Jejunitis beizutragen. Darüber hinaus war es Ziel der Arbeit, die histologischen Ergebnisse mit klinischen und röntgenologischen Befunden zu vergleichen.

Krankengut.

Die Gesamtzahl von 75 Patienten, von denen Jejunalschleimhautproben vorliegen, besteht aus einer Gruppe von 58, die sich einer Billroth-II-Resektion unterzogen, aus 5 Patienten mit Ösophago-Jejunostomie und aus 12 Kontrollen, bei denen Schleimhautproben entnommen wurden und kein Einfluß der Grundkrankheit auf den Zustand der Mukosa anzunehmen war.
Von der Gruppe der 58 Billroth-II-Resezierten war in 25 Fällen wegen unbefriedigender Operationsergebnisse eine Korrekturoperation zur Wiederherstellung der Duodenalpassage notwendig, wobei anläßlich der Korrektur Schleimhautproben aus dem abführenden Jejunumschenkel, bei 12 von ihnen auch außerdem aus dem zuführenden Schenkel gewonnen wurden.
Bei 9 von den 25 Umwandlungen konnten die Operationspräparate mit vorausgegangenen Saugbiopsien verglichen werden.

Von den 33 Billroth-II-Resezierten ohne Umwandlung konnte das Operationspräparat einer späteren Saugbiopsie (3 Wochen - 1 Jahr) gegenübergestellt werden.

Technik der Saugbiopsie.

Für die Saugbiopsien wurde die Sonde von SIELAFF verwendet. Sie gleicht im Konstruktionsprinzip der von TOMENIUS und WOOD 1950 bzw. 1949 beschriebenen Sonden: In die seitliche Öffnung von 2,5 mm Durchmesser eines Metallzylinders von 6,5 mm ∅ wird durch Unterdruckerzeugung ein Schleimhautzipfel aspiriert und durch ein zylindrisches Messer scharf abgeschnitten.
Das Einführen der Sonde bei dorsalflektiertem Kopf bereitete infolge ihrer gegenüber einem dünnen Magenschlauch größeren Steifigkeit keine Schwierigkeiten. Hatte die Kapsel an der hinteren Rachenwand entlang den Kehldeckel passiert, konnte sie in fast allen Fällen durch den Magenstumpf in die abführende Jejunumschlinge vorgeschoben werden. Von der Anwendung eines Pantocainspray zur Ausschaltung des Würgereizes haben wir nur in dringend notwendigen Fällen Gebrauch gemacht, da nach MAHLO Pantocain in der Magenmukosa zu einer deutlichen Infiltration von Rundzellen und Leukozyten sowie zu einer Schleimsekretion führt.
Die Lage der Kapsel wurde röntgenologisch kontrolliert in der Weise, daß die Stelle der Gewebsentnahme in einem Abstand von etwa 15 cm aboral von der Anastomose im abführenden Jejunumschenkel zu liegen kam.
In horizontaler Rückenlage bei mäßigem Druck auf das Abdomen mit der flachen Hand wurde mit einer 50-ml-Rekordspritze kurz und kräftig aspiriert und unmittelbar darauf geschnitten.
Je nach Zurückziehen der Sonde um 1-2 cm haben wir in einer

Sitzung mehrere Proben gewinnen können, wenn auch deren Anzahl nicht immer mit der Zahl der Schneideversuche übereinstimmte.
Die Gewebeproben hatten eine Größe von 2x2 bis 2x7 mm. Sie enthielten alle Schichten (Zotten, Lamina propria, Muscularis mucosae) bis in das submuköse Stroma. Klinische Komplikationen haben wir nicht beobachtet. Die intraoperativ gewonnenen Schleimhautproben wurden zum Zweck der vergleichenden Untersuchung an gleicher Stelle entnommen. Alle Proben wurden unmittelbar nach der Entnahme in 10% Formalin fixiert und der üblichen Gewebsbehandlung unterworfen. Die histologische Untersuchung erfolgte im Pathologischen Institut der Universität München; Direktor: Professor Dr. F. Büngeler.

K l a s s i f i z i e r u n g der histologischen Befunde.

Der Klassifizierung wurde die Einteilung von RUBIN und Mitarbeitern zugrundegelegt:

A) Normale Schleimhaut. Abb. 1a und 1b Seite 6.
Auf der relativ schmalen Lamina propria, die meist von einer leichten Rundzell- und Plasmazellinfiltration durchsetzt ist, sitzen lange, schmale fingerförmige Zotten, die bis zu den Mündungen der Lieberkühn'schen Krypten von einem hochzylindrischen Epithel mit basal gelegenen ovalen Kernen überzogen sind. Das Epithel wird von zahlreichen Becherzellen durchsetzt. Die Zottenlänge beträgt ca. das Dreifache der Breite der Lamina propria.

B) Gering entzündliche Veränderungen. Abb 2a und 2b, S.7.
Mäßige Infiltration aller Schichten mit Rund- und Plasmazellen sowie Leukozyten, zu den Zottenspitzen zunehmend. Hyperämie der Kapillarnetzes und Ödem einiger Zotten.

Abb. 1a und 1b: Normale Schleimhaut.

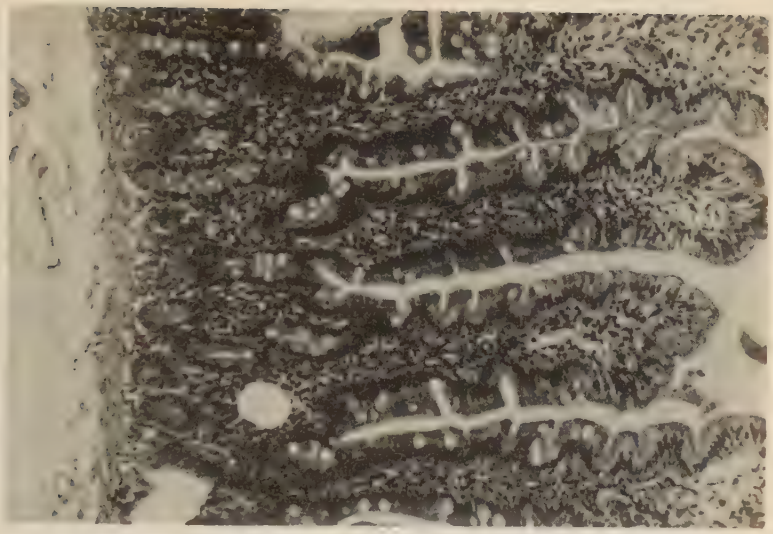

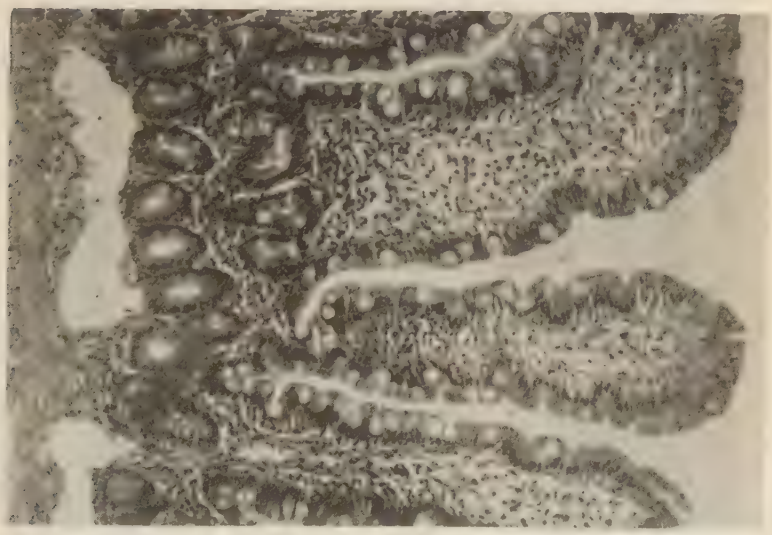

Abb 2a und 2b: Gering entzündliche Veränderungen.

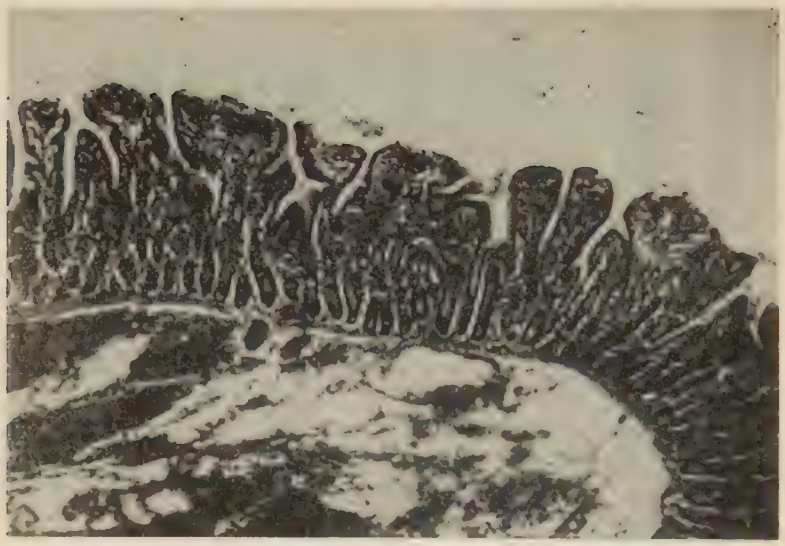

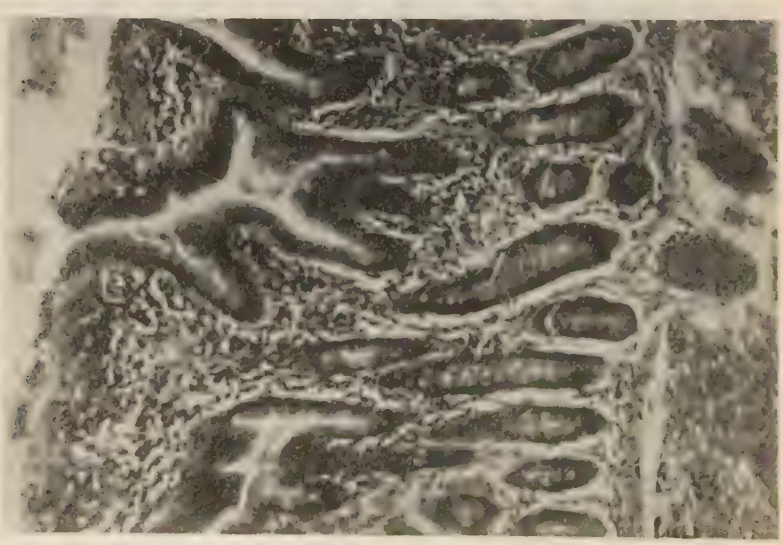

Abb. 3a und 3b: Subakute, teilweise erosive Entzündung,



Abb. 4a und 4b: Chronisch-atrophische Entzündung.

C) Subakute, teilweise erosive Entzündung. Abb. 3a,b, S.8. Das Epithel zahlreicher Zotten zeigt Spitzenerosionen und gehäufte Becherzellen. Die Zotten sind verkürzt und wie die Lamina propria von einem dichten hämorrhagisch leukozytären Exsudat erfüllt. Die Lymphgänge in der Submukosa sind zum Teil zystisch erweitert.

D) Chronisch-atrophische Entzündung. Abb. 4a,b, S.9. Die Zotten sind kubisch verplumpt und wie die Lamina propria durch ein vorwiegend lympho- und plasmazelluläres Infiltrat durchsetzt. Alle Schichten bis in die Submukosa sind durch Ödem und interstitielle Bindegewebsvermehrung verändert. Die Abflachung des Oberflächenepithels geht mit Vakuolisierung des Zytoplasmas und Kernunregelmäßigkeiten einher.

E i n t e i l u n g der klinischen Befunde.

Das Lebensalter der Patienten wurde in drei Klassen eingeteilt:
0-30 Jahre 31-50 Jahre über 50 Jahre.

Der postoperative Zeitabstand wurde von der Operation (bei mehreren Eingriffen von der Erstoperation) bis zur Saugbiopsie bzw. zum letzten Operationspräparat gerechnet und zerfällt in:
0-2 Jahre 2-5 Jahre über 5 Jahre.

Die Azidität wurde durch intragastrale elektrische pH-Metrie gemessen und von 0-2 als hyperazid, von 2-4 als normazid und über 4 als sub- bis anazid bezeichnet. Die differenzierte Bestimmung der sekretorischen Funktionsleistung des Magens richtete sich nach dem Vorgehen von HART und LICK 1963 und HOLLE u. HART 1965, wobei vor allem die Bestimmung der Alkalizeit nach NOELLER eine quantitative Aussage über die Sekretionsverhältnisse gestattet.

Der Röntgenbefund (Magen-Darm-Passage) wurde als normal oder pathologisch bewertet, jenachdem, ob Vergröberung und Verbreiterung des Faltenreliefs im Jejunum, "Schneegestöber" sowie Sturzentleerung des Magenstumpfs und beschleunigte Dünndarmpassage fehlten bzw. vorhanden waren.

Der Ernährungszustand war, in Anlehnung an die Gewichtsverhältnisse zum Zeitpunkt der Saugbiopsie, gut, mittel oder reduziert.

Mit postprandialen Beschwerden waren nur diejenigen gemeint, die den Patienten auch bei Einhaltung einer Schonkost besonders stark und ausdauernd belasteten, über die er spontan als Schmerzen und im Sinne eines Dumping-Syndroms klagte. Bei manchen Fällen war nachträglich keine Entscheidung mehr möglich, weshalb an diesem Symptom nur 41 Patienten teilhaben.

Resorptionsergebnisse. Wie von HART und LICK mitgeteilt, wurde zur Untersuchung der Eiweißresorption nach Gabe einer Testmahlzeit der Alpha-Amino-Stickstoff im Serum nach der Methode von TROLL und CANNAN untersucht (HART 1963 u. 64, HART und LICK 1962). Zur Prüfung der Fettresorption wurde der Vitamin-A-Resorptionstest nach GOUNELLE und Mitarbeitern herangezogen (HART und LICK 1962). Die Glukose wurde im Serum als "wahre Glukose" nach oraler Gabe bestimmt. Alle Resorptionskurven wurden entweder als überstürzt-überhöht, als normal oder als flach eingestuft.

E r g e b n i s s e .

Zur Beurteilung des Zusammenhangs zwischen dem histologischen Zustand der Jejunalschleimhaut und den klinischen Befunden haben wir die Patienten getrennt nach Billroth-II mit und ohne

Umwandlungsoperation und nach steigendem Lebensalter in den Tabellen 9 bzw. 10 den klassifizierten klinischen Befunden gegenübergestellt, wobei jeder Patient durch die Buchstaben A, B, C oder D vertreten ist, entsprechend der histologischen Diagnose seiner Jejunalschleimhaut. Dabei bedeutet A: normale Schleimhaut; B: gering entzündliche Veränderungen; C: Subakute, teils erosive Entzündung; und D: chronisch-atrophische Entzündung. Diese Tabellen bilden die Grundlage für die Auszählung der relativen Häufigkeiten in den Tabellen 2-8, in denen ein Zusammenhang zwischen klinischer Symptomatik und Morphologie der Schleimhaut zum Ausdruck kommt.

In der Tabelle 1 (S.13) ist die Verteilung der verschiedenen histologischen Befunde auf die einzelnen Operationsverfahren dargestellt. Es ergab sich dabei, daß 87% der nach Billroth-II magenresezierten Patienten mäßige bis starke entzündliche Veränderungen der Jejunalschleimhaut aufwiesen. Bei Patienten, bei welchen wegen eines schlechten Operationsergebnisses (Malabsorption, Dumpingbeschwerden, Rezidivulkus) eine Magenkorrekturoperation (vorwiegend Umwandlungsoperation mit Wiederherstellung der Duodenalpassage) vorgenommen werden mußte, konnten häufig auch die schwereren Befunde erhoben werden. Nach totaler Gastrektomie mit Ösophago-Jejunostomie zeigt die Schleimhaut in den anastomosierenden Dünndarmschlingen in keinem Fall einen normalen Befund.
Die Kontrolluntersuchungen von Jejunalschleimhautproben, welche bei nicht magenkranken Patienten anläßlich einer Laparotomie (zB. Cholezystektomie) entnommen wurden, ergaben gelegentlich entzundliche, zum Teil atrophische Schleimhautveränderungen.

Wie in den Tabellen 2 und 3 dargestellt, nehmen Häufigkeit und Schweregrad der postoperativen Jejunitis sowohl bei Operierten in höherem Lebensalter wie auch mit zunehmendem zeitlichem Abstand von der Operation zu. Dies wird besonders

bei Berücksichtigung der Fälle mit chronisch-atrophischer Jejunitis deutlich.

TABELLE 1 Histologischer Befund und Operationsarten.

Normal	gering entzündlich	subakut teils erosiv	chronisch-atrophisch		s
7	16	12	23	Billroth II	58
6	12	4	11	B II ohne Korrektur	33
1	4	8	12	B II mit Korrektur	25
	1	2	2	totale Gastrektomie	5
7	3		2	Kontrollen	12

TABELLE 2 Histologischer Befund und Lebensalter. (58 Fälle)

Normal	gering entzündlich	subakut teils erosiv	chronisch-atrophisch		s
1	2		1	bis 30. Lebensjahr	4
1	6	7	12	31.-50. Lebensjahr	26
5	8	5	10	über 51 Jahre	28

TABELLE 3 Histologischer Befund und postoperativer Zeitabstand (58 Fälle)

Normal	gering entzündlich	subakut teils erosiv	chronisch-atrophisch		s
2	6	1	4	bis 2 Jahre	13
	1	5	4	2 - 5 Jahre	10
5	9	6	15	über 5 Jahre	35

Die Beziehungen zwischen Säuresekretion im Magenstumpf und morphologischen Befunden der Jejunalschleimhaut zeigt die Tabelle 4. Es besteht keine konstante Relation zwischen Sekretionsleistung (Hyper-, Norm- und Sub- bzw. Anazidität) des Restmagens und der Art der postoperativen Jejunitis.

TABELLE 4 Histologischer Befund und Azidität (53 Fälle)

Normal	gering entzündlich	subakut teils erosiv	chronisch-atrophisch		s
	2	4	8	hyper-azid	14
1	1	2	2	norm-azid	6
5	11	4	13	sub/an-azid	33

Der Vergleich der röntgenologischen mit den histologischen Befunden ergibt, daß in vielen Fällen Übereinstimmung besteht (Tabelle 5). Allerdings sind röntgenologisch erkennbare Entzündungszeichen nicht beweisend für das Vorliegen einer Jejunitis. Umgekehrt entgehen gelegentlich auch morphologische Veränderungen schwereren Grades dem röntgenologischen Nachweis.

TABELLE 5 Histologischer Befund und Röntgenbefund (51 Fälle)

Normal	gering entzündlich	subakut teils erosiv	chronisch-atrophisch		s
3	6	4	6	Normal	19
2	10	7	13	Pathologisch	32

Wie die Tabelle 6 erkennen läßt, fanden sich bei Patienten, welche sich zum Zeitpunkt der Untersuchung in einem reduzierten Ernährungszustand befanden, vermehrt Befunde im Sinne einer chronisch-atrophischen Jejunitis.

TABELLE 6 Histologischer Befund und Ernährungszustand (58 Fälle)

Normal	gering entzündlich	subakut teils erosiv	chronisch-atrophisch		s
4	3	2	4	gut	13
2	9	4	5	mittel	20
1	4	6	14	reduziert	25

In der Tabelle 7 sind die subjektiven Beschwerden (Unverträglichkeit von Speisen, Dumping-Syndrom, Schmerzzustände) den jeweiligen objektiven histologischen Befunden gegenübergestellt. Bezüglich der Häufigkeit, der Art und des Schweregrades der postoperativen Jejunitis fanden sich keine Unterschiede zwischen Patienten mit glaubhaften postprandialen Beschwerden und solchen, die fast oder völlig beschwerdefrei waren.

TABELLE 7 Histologischer Befund und postprandiale Beschwerden (41 Fälle)

Normal	gering entzündlich	subakut teils erosiv	chronisch-atrophisch		s
3	6	3	8	subjektiv beschwerdefrei	20
1	8	2	10	postprandiale Beschwerden	21

Die Bedeutung der Nahrungspassage für die Entstehung der Jejunalschleimhautläsionen zeigt sich beim Vergleich der histologischen Befunde im zu- und abführenden Dünndarmschenkel bei 12 Personen. Die stärkeren Veränderungen betrafen fast ausschließlich den abführenden Schenkel, mit einer Ausnahme: bei einem Patienten mit "afferentem Schlingensyndrom". Bei 14 Patienten konnten saugbioptisch und anläßlich einer Umwandlungsoperation gewonnene Schleimhautproben beurteilt und verglichen werden. In 10 Fällen zeigten die histologischen Befunde Übereinstimmung, während bei den restlichen 4 Patienten die Saugbiopsien die geringeren Veränderungen zeigten. Bei 6 Patienten wurde zum Zeitpunkt der Ulkuserstoperation Schleimhaut zur Untersuchung entnommen, wovon bereits 4 Läsionen im Sinne einer akuten Entzündung zeigten. Spätere saugbioptische Kontrollen aus dem abführenden Schenkel ergaben im Vergleich zum Operationspräparat jeweils schwerere und ausgeprägtere Veränderungen. Schließlich wurden auch bei einer Gruppe von 23 nach Billroth II resezierten Patienten die Resorptionsverhältnisse nach Gabe einer Testmahlzeit (Fett, Eiweiß) geprüft. Die Eiweißresorption wurde durch Bestimmung des α-Amino-Stickstoffs im Serum nach der Methode von TROLL und CANNAN ermittelt. Zur Bestimmung der Fettresorption diente der Vitamin-A-Resorptionstest nach GOUNELLE. Während bei 87% der Billroth-II-Resezierten entzündliche Jejunalschleimhautveränderungen vorlagen, konnte nur bei 2/3 dieser Patienten eine Beeinträchtigung der Resorption nachgewiesen werden. Im Vordergrund der Störungen standen Veränderungen im Sinne einer vermehrten Invasion bei verkürzter Resorptionszeit (HART u.LICK, HOLLE u.HART 1965). Nur in einem Viertel der Fälle von gestörter Resorption fand sich eine deutliche Depression der Kurvenverläufe. Eine konstante Beziehung zwischen dem Ergebnis der Resorptionstests, vor allem der Art und Schwere der Störungen und dem histologischen Zustand der Jejunalschleimhaut konnte nicht aufgedeckt werden. Die Tabelle der Resorptionsergebnisse (Tab.8, S.17) ist lückenhaft, da die Tests nicht im Hinblick auf eine auswertende Arbeit angestellt wurden, sondern bei individueller diagnostischer Indikation.

TABELLE 8 Histologischer Befund und Resorptionsergebnisse

Normal	gering entzündlich	subakut teils erosiv	chronisch-atrophisch		s
VITAMIN A					
	4	1	3	hoch	8
2	2	1	5	normal	10
	2	2	1	flach	5
EIWEISS					
			2	hoch	2
	3	1	2	normal	6
	1	3		flach	4
FETTSÄUREN					
			1	hoch	1
1	2		1	normal	4
	1			flach	1
LIPOIDE					
1	2		2	normal	5
	1			flach	1
GLUKOSE					
		2	1	hoch	3
	1	1		normal	2

D i s k u s s i o n .

Die Einführung und Entwicklung der Technik der Saugbiopsie in den vergangenen 20 Jahren ermöglichte die Erweiterung morphologischer Kenntnisse bezüglich Genese und Verlauf bei allen Erkrankungen des oberen Gastrointestinaltrakts, insbesondere über Zusammenhänge zwischen Morphologie und Resorptionsleistungen bei den primären und sekundären Malabsorptionkrankheiten. Wie eingangs mitgeteilt wurde, besteht im gastroenterologischen Schrifttum noch keine Einheitlichkeit über die Häufigkeit und die Art der Dünndarmschleimhautentzündungen nach den verschiedenen Methoden der Magenresektion, vor allem auch deren Bedeutung für die fakultativ auftretenden Resorptionsstörungen.
In unserem Krankengut zeigten, nach Ausschluß der leichten Veränderungen, 60% der nach Billroth II resezierten Patienten deutliche entzündliche Reaktionen der Jejunalschleimhaut, und nur in 12% konnte im abführenden Jejunumschenkel ein normaler Befund erhpben werden. Besonders ausgeprägt waren die Läsionen bei Patienten, bei denen eine Umwandlungsoperation notwendig war. Als Grund für die unterschiedliche Beurteilung der postoperativen Jejunitis mag zum Teil der Umstand gelten, daß die Dünndarmschleimhaut morphologisch nur begrenzt reaktionsfähig ist (HAFTER 1960), wodurch eine eindeutige Klassifizierung der histologischen Befunde erschwert wird. So sind Überschneidungen in der Einteilung unumgänglich und die Einordnung kann nur aufgrund des überwiegenden Symptoms erfolgen.

Die Frage nach Entstehung und Verlauf der postoperativen Jejunitis ist abschließend noch nicht zu beantworten, da noch zu wenige Befunde über den histologischen Zustand der Schleimhaut zum Zeitpunkt der Erstoperation und davor sowie in regelmäßigen Abständen danach existieren. BAIRD und DODGE konnten bei 7 Patienten zum Zeitpunkt der Operation normale Schleimhautverhältnisse und die Entwicklung einer Jejunitis nach der

Tabelle 9 — Billroth-II-Resektionen ohne Umwandlungsoperation

Alter																																
bis 30	B	D																														
31 - 50			C	B	B	B	D	D	A	D	C	D	C	B	B																	
über 50																C	A	D	A	B	D	B	A	A	D	D	B	B	B	D	B	D	A
Postoperativer Zeitabstand																																
bis 2 Jahre	B				B	B			A											B	D				D				B		B	D	
2 - 5			C					D		D		D																					
über 5		D		B			D				C		C	B	B	C	A	D	A			B	A	A		D	B	B		D			A
Azidität																																
hyperazid								D								C																
normazid											C														D			B				
sub/anazid	B	D	C		B	B	D		A	D		D			B			D	A	B	D	B	A	A		D	B		B	D	B	D	A
Röntgenbefund																																
normal	B				B		D		A	D	C				B		A			B		B					B						A
pathologisch			C	B		B		D				D	C	B		C		D	A						D	D		B	B	D	B		
Ernährungszustand																																
gut							D	D		D	C			B			A		A								B				B		A
mittel	B	D		B	B	B			A				C							B		B		A	D				B			D	
reduziert			C									D			B	C		D			D		A			D		B		D			
Postprandiale Beschwerden																																
nein	B	D	C	B			D			D	C			B		C	A		A							D	B	B		D	B	D	A
ja					B	B						D			B			D			D	B	A										

Tabelle 10

	Billroth-II-Resektionen mit Umwandlungsoperationen																									Totale Gastrektomien				
Alter																														
bis 30	A	B																												
31 - 50			D	C	C	D	D	C	D	C	D	B	D	D	D											C	D			
über 50																	B	C	D	C	D	B	D	D	C	C		D	C	B
Postoperativer Zeitabstand																														
bis 2 Jahre	A															D									C	C		D	C	B
2 - 5		B		C														C		C			D		C		D			
über 5			D		C	D	D	C	D	C	D	B	D	D			B		D		D	B		D						
Azidität																														
hyperazid							D		D			B	D	D		B				C	D		D	D	C	C				
normazid	A									C					D															
sub/anazid		B	D	C	C	D					D							C	D			B					C	D	D	C	B
Röntgenbefund																														
normal			D	C				C	D									C			D		D							
pathologisch	A	B			C	D	D			C	D	B	D	D	D	B			D	C		B				C	C		D	C	B
Ernährungszustand																								D	C					
gut	A																													
mittel		B			C												B	C					D			C	C			
reduziert			D	C		D	D	C	D	C	D	B	D	D	D				D	C	D	B						D	D	C	B
Postprandiale Beschwerden																														
nein													D								D									
ja		B				D		C	D	C	D	B		D	D	B			D			B	D					D			

Resektion beobachten. Dagegen zeigten sich schon bei 4 von 6 unserer Patienten bei der Operation eine Entzündung. Bei späteren Biopsien zeigten sich allerdings auch in jedem Fall stärkere Veränderungen.
Ob die atrophischen Formen der postoperativen Jejunitis eine Erstmanifestation einer bis zur Operation latenten idiopathischen Steatorrhoe darstellt (PAULLEY und Mitarb. 1957), kann in diesem Rahmen nicht diskutiert werden.
Nach Mitteilungen von HOLLE, HART und LICK ist aber ein anderer pathophysiologischer Zusammenhang viel wahrscheinlicher und zudem der Diagnostik zugänglicher als die mehr spekulative Frage, ob eine Resorptionsstörung auch ohne Operation als idiopathische Steatorrhoe manifest geworden wäre.
Es handelt sich um die Rolle der exkretorischen Pankreasfunktion, die beim Gesunden durch Azidität und Osmolarität des ins Duodenum übertretenden Speisebreis über das Sekretin biphasisch stimuliert wird (HART 1964, HART und LICK 1965, HOLLE und HART 1965, LICK und Mitarb. 1965).
Die erste Phase ist charakterisiert durch ein voluminöses, alkalisches, fermentarmes Sekret, durch das die Azidität neutralisiert und die Osmolarität herabgesetzt wird.
Bei der Billroth-II-Resektion ist die Duodenalpassage ausgeschaltet; eine retrograde Füllung der zuführenden Schlinge darf bei richtiger Operationstechnik nicht eintreten. Infolge dessen entfällt die physiologische Stimulation des Pankreas, dh. zunächst die erste Phase und damit die Vorbereitung des Chymus auf die Bedürfnisse des Dünndarms, der ohne sie mit Material zu hoher Azidität und zu hoher Osmolarität überfallen wird.
Nach Ausfall des Sekretinmechanismus kommt es zur monophasischen Pankreassekretion mit Abgabe eines geringen Saftvolumens mit geringem Bikarbonatgehalt, aber höherer Eiweiß- und Fermentkonzentration, was wieder zu einem unphysiologisch raschen Abbau der Nahrung zu kleinen Spaltprodukten und damit zur Hyperosmolarität im Darmlumen führt.

Die chronische Entzündung der Jejunalschleimhaut nach Billroth-II-Resektionen scheint die Reaktion des Dünndarms auf die chronische Irritation durch Nahrungslösungen unphysiologischer Zusammensetzung zu sein (HART und LICK 1965, Lick und Mitarb. 1965) Dafür spricht auch die Beobachtung von VIDAL-SEVILLA (1958) im Tierexperiment, daß die Instillation von hypertonischen Lösungen in das Jejunum schwere entzündliche Veränderungen der Schleimhaut hervorruft.
Mitteilungen über den Zustand der Jejunalschleimhaut nach primären Gastroduodenostomien gibt es wegen der technischen Schwierigkeiten der Schleimhautgewinnung nur in Einzelfällen, weshalb ein Vergleich der Reaktion der Schleimhaut auf die Erhaltung bzw. Ausschaltung der Duodenalpassage zur Zeit nicht möglich ist (LICK und Mitarb. 1965).
Eine offenbar untergeordnete Rolle spielen Hyperazidität oder Anazidität für das Zustandekommen einer Jejunitis, wie aus der Gegenüberstellung der Säureverhältnisse im Restmagen von 53 Billroth-II-Resezierten mit der Histologie hervorgeht.
Eine viel größere Bedeutung, besonders unter Berücksichtigung der atrophischen Jejunitis, kommt nach unseren Befunden und der Erfahrung anderer Autoren dem Lebensalter der Patienten bzw. dem zeitlichen Abstand von der Operation zu. Offenbar gehen im Laufe der Zeit die mehr akut entzündlichen Veränderungen in chronisch-atrophische über, parallel zur Entwicklung der chronisch-atrophischen Magenstumpfgastritis nach Resektionen (HEINKEL und Mitarb. 1964).
Dei Schwierigkeiten der Röntgendiagnostik von entzündlichen Dünndarmaffektionen sind hinreichend bekannt (THURNER 1957, PRÊVOT und LASSRICH 1959, MATTSON und PERMANN 1962, MADSEN 1964). Nach Veröffentlichungen über Pharma-Radiographie am Intestinum ist zumindest die Beurteilung des Schleimhautreliefs infolge der funktionell beherrschenden Rolle der Muscularis mucosae nicht für Schlußfolgerungen auf den histologischen Zustand geeignet. So finden sich bei unserer Gegenüberstellung nur in beschränktem Maß Übereinstimmung zwischen röntgenologischen und histologischen Zeichen der Ent-

zündung.
Die Abhängigkeit der subjektiven Beschwerden von der Morphologie blieb ungeklärt; auffällige Parallelen ergaben sich nicht. Dasgleiche gilt für die Gegenüberstellung von Histologie und der durch Resorptionsuntersuchungen objektivierbaren Gesamtleistung aller Verdauungsfunktionen. So zeigte sich sowohl trotz bioptisch gesicherter Schleimhautatrophie eine initial gesteigerte Invasion der resorbierten Nahrungsbestandteile im Serum, als auch umgekehrt eine fast normale Resorptionskurve bei akuten Entzündungen.
Selbst die Aufnahme von d-Xylose, die unabhängig von digstiven Parametern wie Motilität, Azidität und Fermentkonzentration ein reiner Resorptionsvorgang der Schleimhaut darstellt, geht nicht parallel mit irgend einer Form der Schleimhautentzündung (LICK und Mitarb. 1965).
Daß zwischen dem Grad der Resorptionsstörungen (Fett, Eisen, Vitamin B_{12}, Kohlehydrate usw.) und dem Schleimhautbild des Jejunums keine Korrelation besteht, berichten auch andere Mitteilungen (BADENOCH u. Mitarb. 1955, BAIRD und DODGE 1957, DELLER1962, DELLER u. Mitarb. 1962, JONES u. Mitarb. 1962, SCOTT u. Mitarb. 1964). Dies beweist, daß der Schleimhautzustand des oberen Dünndarms keinen entscheidenden Einfluß auf die Endleistung aller Verdauungsfunktionen ausübt.
Aufgrund von neueren Arbeiten von HART und LICK steht die exokrine Pankreasfunktion offensichtlich im Vordergrund der gestörten Resorption nach Billroth-II-Resektionen (HART und LICK 1962, HART 1963, HART und LICK 1965).
Es zeigte sich, daß sich bei ausreichender, vorwiegend hydrokinetischer Pankreassekretion eine atrophische, sprueähnliche Jejunitis nicht in einer erniedrigten Resorptionskurve bemerkbar zu machen braucht, während andrerseits eine exkretorische Pankreasinsuffizienz, wie sie nach Magenresektionen vorkommen kann, eine durch andere Faktoren bedingte Resorptionsbeschleunigung mit unphysiologisch überhöhten Konzentrationsmaxima verhindern kann.

So kommt der postoperativen Jejunitis in der Pathogenese der nach Gastrojejunostomien auftretenden Störungen der Nahrungsverwertung nur eine untergeordnete Rolle zu. Jedenfalls weist die relativ hohe Häufigkeit von histologisch erkennbaren Dünndarmschleimhautentzündungen nach Billroth-II-Resektionen symptomatisch auf den gestörten Synergismus der bei der Nahrungsverwertung beteiligten Funktionen nach Ausschaltung der Duodenalpassage hin, was auch unter den hier berührten Gesichtspunkten die Überlegenheit aller Resektionsverfahren mit Erhaltung der Duodenalpassage belegt (HOLLE und HART 1965).

Zusammenfassung.

Häufigkeit und Art der postoperativen Jejunitis nach partiellen Magenresektionen werden im gastroenterologischen Schrifttum unterschiedlich beurteilt. Auch die Pathogenese dieser entzündlichen Schleimhautläsionen wie auch deren Bedeutung für objektivierbare Störungen der Nahrungsverwertung ist nicht geklärt. Saugbioptische und röntgenologische Untersuchungen am eigenen Krankengut ergaben nach Billroth-II-Resektionen häufig (60%) deutlich entzündliche Veränderungen im Bereich der anastomosierenden Dünndarmschlingen. Zwischen Häufigkeit und Schweregrad der Jejunitis und Alter, Ernährungszustand der Patienten sowie dem zeitlichen Abstand von der Operation bestanden korrelative Beziehungen.

Literatur.

1) AMMAN,R. and E.PFENNIGER:

Morphologic sprue-like changes of the jejunal mucosa following gastric resection and their significance.
Proc. Bockus int. Soc. Gastroent. Philadelphia: University Press 1963. Zit. nach 7)

2) BADENOCH,J., J.R.EVANS, W.C.D.RICHARDS, L.J.WITTS:

Megaloblastic anemia following partial gastrectomy and gastroenterostomy.
Brit.J.Hematol. 1, 339-344 (1955)

3) BAIRD,J.M. and O.G.DODGE:

Jejunal biopsy after partial gastrectomy.
Quart.J.Med. 26, 393-400 (1957)

4) BANK,S, J.N.MARKS, M.G.MOSHAL and A.TIMME:

Peroral intestinal biopsy.
South African Med.J. 38, 451-458 (1964)

5) BOLLER,R:

Der operierte Magen.
Urban und Schwarzenberg, Wien 1947

6) CAVALLI,G. und G.GASBARINI:

Submikroskopisches Bild der Dünndarmzotten bei Resorptionsstörungen.
Gastroenterologie 6, 335-344 (1964)

7) COOKE,W.T, E.V.COX, D.J.FONE, M.J.MEYNEK and R.CADDIE:

The clinical and metabolic significance of jejunal diverticula.
Gut 4, 111-131 (1963)

8) DELLER,D.J, W.C.D.RICHARD and L.J.WITTS:

Jejunal biopsy after gastric resection.
Quart.J.Med. 31, 89-91 (1962)

9) ELLISON,E.M.:

Nutritional problems following gastrectomy.
Surg.klin.N.Amer. 35, 1683-1700 (1955)

10) EVERSON,T.C:

Experimental comparison of protein and fat assimilation after Billroth-II, Billroth-I and segmental types of subtotal gastrectomy.
Surgery 36, 525-531 (1954)

11) GIRDWOOD,R.H, J.W.DELAMORE and A.W.WILLIAMS:

Jejunal biopsy in malabsorptive disorders of the adult.
Brit.Med.J. 1961, 319-329

12) GOLDBLOOM,R.B, R.M.BLAKE and D.CAMERON:

Simultaneous measurement of d-Xylose and butter-fat absorption using micromethods.
Canad.Med.Ass.J. 93, 532-537 (1965)

13) HAEMMERLI,U.P. und R.AMMAN:

Malabsorptionsyndrom. Moderne Untersuchungsmethoden und Differentialdiagnose.
Schweiz.Med.Wschr. 93, 1517-1527 (1963)

14) HAFTER,E:

Gedanken zur Ätiologie der Enteritis regionalis (Crohn).
Gastroenterologia (Basel) 94, 47-51 (1960)

15) HAMBURGER,J.I, R.M.CUTLER, M.H.SUGARMAN, S.BROWN, J.E.BERK and D.J.SANDWEIS.

Intestinal absorption and jejunal morphology in duodenal ulcer patients with particular reference of subtotal gastric resection.
Amer.J.Dig.Dis. 8, 709-713 (1963)

16) HART,W. und R.LICK:

Über den Vitamin-A-Resorptionstest nach Magenresektion vom Typ Billroth-II.
Langenbecks Arch.Klin.Chir. 300, 490-500 (1962)

17) HART,W. und R.F.LICK:

Die Bedeutung der Etagen-pH-Metrie für die Magenchirurgie.
Langenbecks Arch. klin. Chir. 303, 333-349 (1963)

18) HART,W. und R.F.LICK:

Zur Eiweißresorption nach verschiedenen Formen der Magenresektion.
Med.Klin. 60, 1349-1353 (1965)

19) HART,W.:

Habil.-Schr. Med. Fakultät Universität München 1963

20) HART,W.:

Das Verhalten der exkretorischen Pankreasfunktion nach Magenresektion.
Bayr. Chirurgenkongr. München, 24/25.Juli 1964

21) HAUBRICH,W.S.:

Anatomy of the small intestine.
Gastroenterology, ed.by H.L.Bockus, vol.II, p.3-9.
Philadelphia and London: W.B.Saunders Co. 1964

22) HEINKEL,K.:

Die Bedeutung bioptischer Untersuchungen für die Diagnostik der Magen- und Dünndarmerkrankungen.
Med.Welt 1961, 1457-1461

23) HEINKEL,K, N.HENNING, S.PARPOULAS, J.LANDGRAF und K.ELSTER:

Bioptische Untersuchungsbefunde bei Magenoperierten (Ergebnisse saugbioptischer Untersuchungen des Magens und Dünndarms).
Zschr.f.Gastroenterologie 1, 1-10 (1964)

24) HOLLE,F.:

Die verschiedenen Operationsverfahren am Magen und ihr Einfluß auf die Funktion.
Dtsch.Med.J. 7, 301-305 (1956)

25) HOLLE,F. und H.F.PIEKARSKI:

Die postoperative funktionelle Leistungsfähigkeit verschiedener Typen von partieller und totaler Magenresektion.
Langenbecks Arch.klin.Chir. 285, 516 (1957)

26) HOLLE,F, W.HART und R.F.LICK:

Magenresektion und Magenchirurgie.
Dtsch.Med.Wschr. 89, 526-529 (1964)

27) HOLLE,F, W.HART, H.K.PARCHWITZ und F.ZIMMERMANN:

Die Behandlung des schweren Dumping-Syndroms durch Umwandlungsoperation.
Med.Klinik 58, 625-631 (1963)

28) HOLLE,F. und W.HART:

Form- und funktionsgerechte Operation. Ein Grundsatz moderner Ulkuschirurgie.
Langenbecks Arch.klin.Chir. 309, 205-223 (1965)

29) HUNT,J.N.:

Die Steuerung der Magenentleerung.
Triangel, Sandoz-Zschr.f.Med.Wissenschaften
4, 266-271 (1949)

30) JONES,C.T, J.A.WILLIAMS, E.V.COX, M.J.MEYNELL, W.T.COOKE and F.A.R.STAMMERS:

Peptic ulceration. Some hematological and metabolic consequences of gastric surgery.
Lancet 1962 II, 425-428

31) JOSKE,R.A. and J.B.BLACKWELL:

Alimentary histology in the malabsorptionsyndrome following partial gastrectomy.
Lancet 1959 II, 379-382

32) KAISER,M.H.:

Physiology of the small intestine.
Gastroenterology, ed.by H.L.BOCKUS, vol.II, p,10-30. Philadelphia and London: W.B.Saunders Co. 1964

33) KIEKENS,R.:

Digestion et absorption digestive des graisses et des proteines chez le sujet normal et après gastrectomie.
Acta gastroent.belg. 26, 401-496, 621-709, 778-806 (1963)

34) KOELSCH,K.A.:

Saugbioptische Untersuchungen bei Magenoperierten.
Teil 1: Saugbiopsien der Magenschleimhaut.
Münch.Med.Wschr. 104, 2384-2388 (1962)

Teil 2: Saugbiopsien der Jejunalschleimhaut.
Münch.Med.Wschr. 104, 2448-2451 (1962)

35) KONJETZNY,G.E.:

Die Geschwürsbildung im Magen, Duodenum und Jejunum.
Ferdinand Enke Verlag, Stuttgart, 1947

36) KORBSCH,R.:

Endoskopische Magenpathologie.
Georg Thieme Verlag, Leipzig 1941, 60

37) Die Auswertung des röntgenologischen Dünndarmbefundes.
Internist 1, 181-186 (1960)

38) LAWRENCE jr,W.P., P.VANAMEE, A.PETERSON, G.Mc.NEER, S.LERNI and H.T.RANDALL:

Alteration in fat and nitrogen metabolism after total and subtotal gastrectomy.
Surg.Gynec.Obst. 110, 610 (1960)

39) LEES,F. and L.C.GRANDJEAN:

The gastric and jejunal mucosae in healthy patients with partial gastrectomy.
Arch.Int.Med. 101, 943-951 (1958)

40) LEUTHOLD,E, R.AMMAN, E.PFENNIGER und U.P.HAEMMERLI:

Bioptische Befunde am Dünndarm nach Magenresektion.
Bibl.gastroent. 6, 217-222 (1964)

41) LICK,R.F, H.WELSCH, W.HART und W.BRÜCKNER:

Der Xylose-Resorptionstest bei Magenoperierten.
Fortschr.Med. 84, 677-680 (1966)

42) MADSEN,P.:

Intestinal motility following partial gastrectomy.
Acta chir.Scand. 127, 667-674 (1964)

43) MATTSON,O. and G.PERMAN:

Small intestine transit time studied in patients with the dumping syndrome.
Acta chir.scand. 124, 326-332 (1962)

44) MUNAKATA,M.:

Experimentelle Beiträge zur Gastritisfrage nach der Magenresektion.
Arch.Klin.Chir. 197, 256-282 (1939)

45) PALMER,E.D.:

Further observations on postoperative gastritis. Histopathologic aspects with a note on Jejunitis.
Gastroenterology 25, 405-415 (1953)

46) PAULLEY,J.W, F.A.FAIRWEATHER and A.LEEMING.:

Postgastrectomy steatorrhea and patchy jejunal atrophy.
Lancet 1957, 406-407

47) PIMPARKER,B.D.:

Small intestine biopsy.
Gastroenterology ed.by.H.L.BOCKUS, vol II, p. 38-80.
Philadelphia and London: W.B.Saunders Co. 1964

48) PRÉVOT,R. und M.A.LASSRICH.:

Röntgendiagnostik des Magendarmkanals.
Georg Thieme Verlag, Stuttgart 1959

49) ROSENOW,J.H. and J.R.Mc.DONNALD.

The histology and pathohistology of the gastroenteric stoma, with especial reference to gastrojejunitis.
Gastroenterology 2, 161-179 (1944)

50) RUBIN,C.E, L.L.BRANDBORG, P.C.PHELPS and H.C.Taylor:

Studies of celiac disease.
I) The apparent identical and specific nature of duodenal and proximal jejunal lesion in celiac disease and idiopathic sprue.
Gastroenterology 38, 28-49 (1960)

51) RUBIN,C.E, L.L.BRANDBORG,P.C.PHELPS, C.T.HAWLEY, C.V.MURRAY, R.STEMMLER, C,HOWRY and W.VOLWILER.

Studies of celiac disease.
II) The apparent irreversibility of the proximal intestinal pathology in celiac disease.
Gastroenterology 38, 517-535 (1960)

52) SCHLOERB,P.R. and B.L.LUKERT.

Further observations on the isolated human jejunum.
Arch.surg. 86, 356-362 (1963)

53) SCOTT,G.B, M.J.WILLIAMS and C.G.CLARK:

Comparison of jejunal mucosa in post-gastrectomy states, idiopathic steatorrhea, and controls using dissecting microscope and conventional histologic methods.
Gut 5, 553-562 (1964)

54) SHEEHY,TH.W.:

Intestinal biopsy.
Lancet 1964, 959-962

55) SHINER,M.:

Jejunal biopsy tube.
Lancet 1956 I, 17-19 und 85

56) SHINER,M. and I.DONIACH.:

Histopathologic studies in steatorrhea.
Gastroenterology 38, 419-440 (1960)

57) SYMBAS,P.N, D.A.KILLEN and H.W.SCOTT:

An experimental study of the effects of alterning size of gastric pouch and integrity of pyloric sphincter on gastric emptying.
Surg.Gynec.Obstet. 116, 643-646 (1963)

58) THURNER,B.:

Zur Röntgensymptomatik entzündlicher Dünndarmerkrankungen beim Erwachsenen.
Radiologia Austriaca 9, 251-259 (1957)

59) TOMENIUS,J.:

An instrument for gastrobiopsies.
Gastroenterology 15, 488-511 (1950)

60) VIDAL-SEVILLA,S.:

Die Wirkung hypertonischer Lösungen auf die intestinale Resorption verschiedener Zucker.
Pflügers Arch.ges.Physiol. 265, 389-394 (1958)

61) WARTER,J, J.M.ROUILLARD et J.MORNI.:

Troubles métaboliques après gastrectomie.
Strasbourg méd.N.S. 2, 263-272 (1951)

62) WOOD,I.J, R.K.DOIG, R.MOTTERAM and A.HUGHES:

Gastric biopsy.
Lancet 1949 I, 18

63) YESNER,R, R.D.SCHWARZ and H.M.SPIRO:

Duodenal biopsy in diarrhea and steatorrhea.
Yale J.Biol.Med. 32 361-369 (1960)

Ich danke Herrn Professor Dr. F. HOLLE für die Überlassung des Themas, und den Herrn Privatdozenten Dr. Walter HART und Dr. Rainer LICK für die geduldige Hilfe.

L e b e n s l a u f .

Ich wurde am 6.3.33 als Sohn von Dr.med.Walter Bennewitz und Margot B. geb. Heerich in Wuppertal geboren.
Dort besuchte ich 4 Jahre lang die Volksschule, bis wir 1943 nach dem ersten Luftangriff auf Wuppertal die Stadt verließen und ich die ersten 2 Jahre des Gymnasiums in Schmalkalden in Thüringen besuchte.
Nach der Kapitulation setzte ich die Oberschule in Wuppertal in einem "neusprachlichen Gymnasium" fort, wo ich das Abitur im März 1953 bestand.
Anschließend besuchte ich den einjährigen Kurs des "Leibniz-Kollegs" in Tübingen, das ein reines Studium generale mit internatartiger Wohngemeinschaft darstellte.
Im Mai 1954 immatrikulierte ich mich in der medizinischen Fakultät der Universität Tübingen für 2 Semester.
Mit dem Sommersemester 1955 setzte ich das Studium in München fort bis zum Staatsexamen, das ich im Frühjahr 1961 mit der Note "befriedigend" bestand.
In den folgenden Jahren arbeitete ich als Medizinalassistent mit Unterbrechungen an folgenden Kliniken: Chirurgische Poliklinik München (17 Monate), Medizinische Poliklinik München (11Monate) und Frauenklinik Dr.v.Weidenbach München, Mozartstr. (6 Monate).
Seit 1.9.65 bin ich am Kreiskrankenhaus Fürstenfeldbruck als Assistent angestellt.